

Aneurisma del seno de Valsalva roto. Informe de casos y revisión de la literatura

*Matilde Myriam Galicia-Tornell, * Bertha Marin-Solis, ** Oscar Mercado-Astorga, * Saúl Espinoza-Anguiano, ** Manuel Martínez-Martínez, * Esteban Villalpando-Mendoza**

Resumen

Introducción: El aneurisma del seno de Valsalva es una dilatación que se origina por adelgazamiento de la unión de la capa media aórtica y el anillo fibroso; de origen adquirido y más frecuentemente congénito. El seno coronario derecho es el más afectado y la rotura es la complicación más común.

Casos clínicos: Presentamos dos casos de aneurisma del seno de Valsalva roto a cavidades derechas con insuficiencia cardíaca severa, que constituyeron 0.4 % del total de cirugías cardíacas realizadas en un año en el Hospital de Especialidades, Centro Médico Nacional de Occidente, Guajalajara, Jalisco. Caso 1: hombre de 27 años con disnea de pequeños esfuerzos, disnea paroxística nocturna, ortopnea, fibrilación auricular paroxística, soplo diastólico, hepatomegalia y edema de miembros inferiores. Caso 2: hombre de 33 años con disnea de pequeños esfuerzos, disnea paroxística nocturna, ortopnea, soplo diastólico, insuficiencia renal aguda e insuficiencia hepática congestiva. La resolución quirúrgica consistió en resección del aneurisma y cierre del defecto con parche de dacrón, preservando la válvula aórtica. Ambos casos sobrevivieron.

Conclusiones: La presencia de insuficiencia cardíaca y cambios auscultatorios súbitos obligan a sospechar aneurisma del seno de Valsalva roto. La ecocardiografía es suficiente para diagnosticar aneurisma del seno de Valsalva, sus complicaciones, repercusión y orientación quirúrgica. Cuando es asintomático existe riesgo de expansión, rotura, insuficiencia cardíaca, endocarditis, embolia y muerte súbita, lo que justifica la resolución quirúrgica, la cual tiene baja mortalidad a corto y largo plazo.

Palabras clave: Seno de Valsalva, aneurisma roto.

Summary

Background: The sinus of Valsalva aneurysm (SVA) is a small dilatation caused by a separation between the aortic media and annulus fibrosus. Its origin may be either acquired or congenital. The right coronary sinus is most frequently affected, with the most common complication being rupture.

Clinical cases: We report two cases of SVA complicated with rupture to the right cavities with severe cardiac failure, which represents 0.4% of the total cardiac surgeries performed during the past year in our hospital. Case 1: We present the case of a 27-year-old male with low-effort dyspnea, nocturnal paroxysmal dyspnea, orthopnea, paroxysmal auricular fibrillation, diastolic murmur, hepatomegaly and edema of the lower extremities. Case 2: We present the case of a 33-year-old male with low-effort dyspnea, nocturnal paroxysmal dyspnea, orthopnea, diastolic murmur, severe kidney insufficiency and congestive hepatic insufficiency. Surgical resolution consisted of aneurysm resection and closing of the defect with a Dacron patch, preserving the aortic valve. Both patients survived.

Conclusions: Cardiac failure and sudden auscultation changes suggest the possibility of SVA rupture. Echocardiography is sufficient to diagnose SVA, its complications, repercussions, and surgical options. SVA, even if asymptomatic, has potential risks of expansion, rupture, cardiac failure, endocarditis, embolism and sudden death. This justifies surgical correction, with a low mortality rate in both the short- and long-term.

Key words: Sinus of Valsalva, aneurysm rupture.

* Servicio de Cirugía Cardiorrástica.

** Servicio de Cardiología.

Hospital de Especialidades, Centro Médico Nacional de Occidente, Instituto Mexicano del Seguro Social, Guadalajara, Jalisco.

Solicitud de sobretiros:

Matilde Myriam Galicia-Tornell.
Bosques de Birmania 27-B101,
Col. Bosques de Aragón,
57170 Nezahualcóyotl, Estado de México.
Tels.: (55) 5780 1123; (55) 5796 8573.
E-mail: mmygato@hotmail.com

Recibido para publicación: 13-04-2009

Aceptado para publicación: 03-08-2009

Introducción

Los senos de Valsalva son dilataciones de la pared aórtica localizadas entre el anillo valvular aórtico y la unión sinotubular. Su localización está en relación con las arterias coronarias, por lo que se designan como seno coronario derecho, coronario izquierdo y no coronario.¹⁻³ El aneurisma del seno de Valsalva es una dilatación del mismo ocasionada por falta de continuidad entre la capa media de la pared aórtica y el anillo valvular.^{1,2,4,5} Es una enfermedad rara, se ha reportado en 0.09 % en una serie de autopsias, pero en estudios quirúrgicos occidentales en 0.14 a 0.23 % y en orientales de 0.46 a 3.5 %.^{1,3-5} La etiología más frecuente es congénita, aunque puede ser de origen adquirido (trauma, infec-

ción o enfermedades degenerativas).²⁻⁵ Comúnmente coexiste con otras malformaciones como la comunicación interventricular, anomalías de la válvula aórtica y coartación de la aorta.^{1,3,4} El seno coronario derecho se afecta con mayor frecuencia seguido del seno no coronario y en raras ocasiones el seno coronario izquierdo.^{1-4,6}

Los aneurisma del seno de Valsalva cursan asintomáticos a menos que compriman estructuras vecinas durante su expansión o formen trombos.^{1,4} La complicación más frecuente es la rotura hacia la aurícula o el ventrículo derecho, muy raramente hacia las cavidades izquierdas, provocando un cortocircuito de izquierda a derecha o insuficiencia valvular aórtica, con falla cardíaca congestiva y la necesidad de resolución quirúrgica urgente.^{1-4,6}

Los aneurismas del seno de Valsalva no rotos son lesiones no detectadas por ser asintomáticas, sugiriéndose el monitoreo continuo e indicando cirugía solo si se demuestra expansión aneurismática, rotura o infección. Sin embargo, el riesgo potencial de rotura, insuficiencia cardíaca, embolia y muerte súbita, ha hecho que algunos autores consideren la reparación quirúrgica de un aneurisma no roto aun si es asintomático o detectado incidentalmente, informándose una mortalidad operatoria generalmente baja.^{1,2,4,6} En el Hospital de Especialidades del Centro Médico Nacional de Occidente, Guajalajara, Jalisco, la corrección del aneurisma del seno de Valsalva corresponde a 0.4 % de las cirugías cardíacas realizadas en un año.

Presentamos dos pacientes con aneurismas del seno de Valsalva derecho no coronarios rotos a cavidades derechas, que causaron insuficiencia cardíaca, resueltos quirúrgicamente, que ilustran la importancia del diagnóstico y tratamiento oportunos, así como la necesidad de seguimiento a largo plazo.

Caso clínico 1

Hombre de 27 años de edad con antecedente de soplo y hospitalizaciones por insuficiencia cardíaca, que progresó hasta disnea

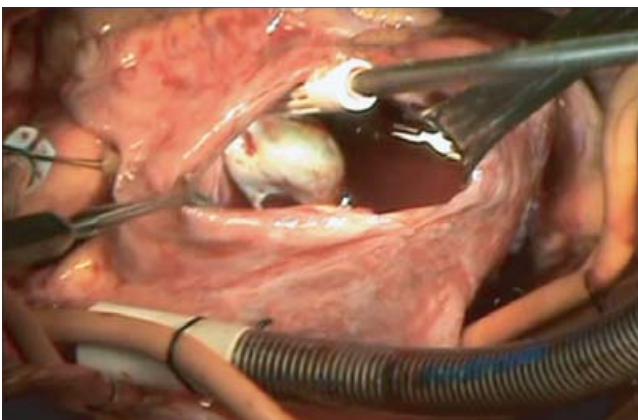


Figura 1. Aneurisma de seno de Valsalva no coronario roto hacia aurícula derecha.

de pequeños esfuerzos, disnea paroxística nocturna, ortopnea, edema de miembros inferiores y palpitaciones. Clínicamente con ruidos cardíacos arrítmicos, soplo diastólico GIII/VI, hepatomegalia y edema de miembros inferiores. Radiografía de tórax con cardiomegalia grado IV. El electrocardiograma con fibrilación auricular paroxística. El ecocardiograma transtorácico mostró ventrículo derecho con dilatación severa y disfunción sistólica leve, insuficiencia tricuspídea leve, dilatación severa biauricular de predominio derecho, aneurisma del seno de Valsalva no coronario roto hacia la aurícula derecha, tipo IV clasificación de Sakakibara y Konno. Válvula aórtica trivalva, sin insuficiencia. Sin comunicación interventricular. Se realizó cirugía correctiva con la que se observó cardiomegalia grado IV a expensas de cavidades derechas, aurícula derecha severamente dilatada; válvula aórtica normal, con aneurisma del seno de Valsalva no coronario de 2.5 cm de longitud, roto hacia aurícula derecha, adherido a la válvula tricúspide, sin afectar su funcionalidad (figura 1). En ritmo sinusal. La reparación se efectuó con asistencia de circulación extracorpórea e hipotermia moderada (32 °C). El abordaje se realizó a través de aortotomía y atriotomía derecha. El aneurisma se expuso y reseco desde la aurícula derecha, el defecto se cerró con parche de dacrón con sutura continua de prolene 4-00 (figura 2). El tiempo de derivación cardiopulmonar fue de 83 minutos y el pinzado aórtico de 55 minutos. La evolución hospitalaria sin complicaciones. El estudio histopatológico mostró segmentos con adelgazamiento de la pared, con fibras de colágeno sustituyendo células de músculo liso. El ecocardiograma transoperatorio descartó fuga residual y mostró insuficiencia valvular aórtica leve.

Caso clínico 2

Hombre de 33 años de edad, deportista, portador de cardiopatía congénita no precisada, no tributaria de cirugía. Con insuficien-

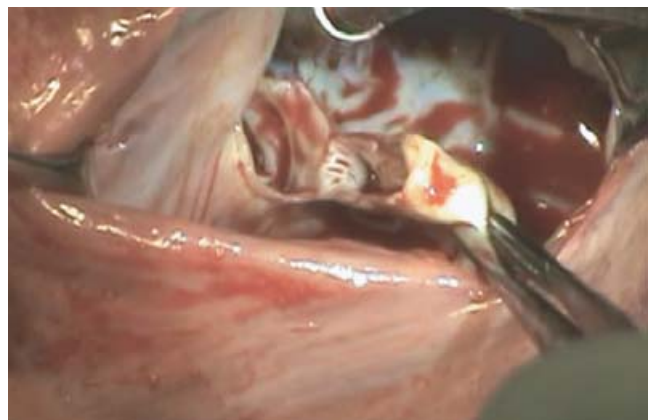


Figura 2. Resección de saco aneurismático de seno de Valsalva no coronario.

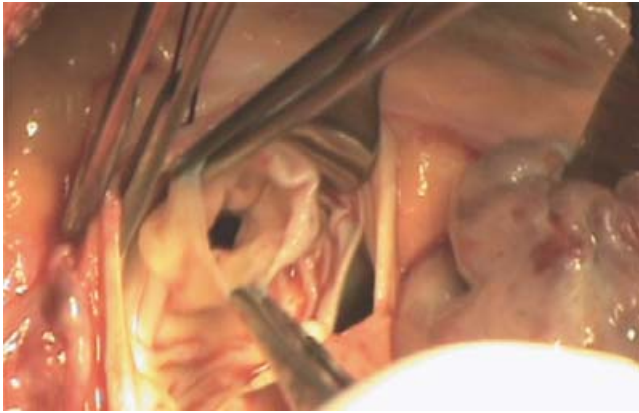


Figura 3. Aneurisma de seno de Valsalva derecho roto a ventrículo derecho.

cia cardíaca durante cuatro meses con una hospitalización, la cual persistió con disnea de pequeños esfuerzos, ortopnea y disnea paroxística nocturna. Clínicamente con ictericia, plétora yugular grado IV, extrasístoles frecuentes, soplo continuo grado III/VI, estertores crepitantes, hepatomegalia, pulsos periféricos amplios, edema de miembros inferiores. Se documentó insuficiencia renal aguda e insuficiencia hepática congestiva. El electrocardiograma con ritmo sinusal, bloqueo incompleto de rama derecha del haz de His, extrasístoles ventriculares frecuentes y multifórmes. La radiografía de tórax mostró cardiomegalia grado III a expensas de ventrículo derecho e hiperflujo pulmonar. El ecocardiograma transtorácico indicó ventrículo izquierdo con hipertrofia y función sistólica normal; ventrículo derecho con dilatación e hipertrofia severa y disfunción sistólica moderada. Sin comunicación interventricular. Con aneurisma del seno de Valsalva derecho, rotura y protrusión de 17 mm a ventrículo derecho, tipo II de la clasificación de Sakakibara y Konno, cortocircuito de izquierda a derecha. Válvula aórtica trivalva con insuficiencia leve. Insuficiencia tricuspídea leve. Dilatación severa de aurícula derecha.

Se efectuó cirugía correctiva que confirmó aneurisma del seno de Valsalva derecho de 2 cm de longitud, roto a ventrículo derecho (figura 3). La reparación se realizó con asistencia de circulación extracorpórea e hipotermia moderada (32 °C). El abordaje se llevó a cabo por aortotomía. El aneurisma se expuso y reseco desde la aorta (figura 4). El defecto se cerró con parche de dacrón, sutura continua y puntos separados con prolene 4-00; se verificó la competencia valvular aórtica por visión directa (figuras 5). El tiempo de derivación cardiopulmonar fue de 90 minutos y el pinzado aórtico de 73 minutos. El ecocardiograma transoperatorio descartó fuga residual e insuficiencia valvular. Sin complicaciones hospitalarias. El estudio histopatológico indicó segmentos adelgazados, con sustitución de células de músculo liso por colágena, sin fibras elásticas. Sin inflamación, necrosis ni microorganismos.

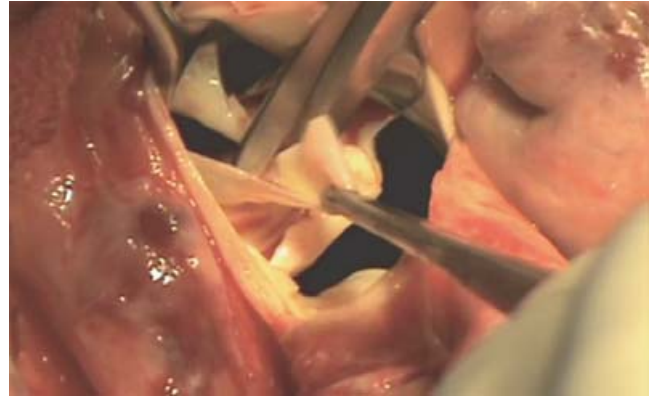


Figura 4. Exposición aórtica y resección de aneurisma de seno de Valsalva derecho.

Discusión

Los aneurismas del seno de Valsalva tienen baja frecuencia: 0.15 a 1.5 % de las cirugías cardíacas corresponden a reparaciones de aneurismas del seno de Valsalva.^{1,4-13} Este rango se atribuye a variación étnica. Chu y colaboradores informaron que la incidencia de aneurismas del seno de Valsalva rotos es cinco veces mayor en los países asiáticos (0.46 a 3.5 % orientales y 0.14 a 0.23 % occidentales).^{3,7-9,11,13,14} El 65 a 80 % de los pacientes corresponde al sexo masculino, con una relación hombre:mujer de 4:1.^{3,6,8,15} El diagnóstico puede ocurrir a cualquier edad, con un promedio de 39 años (rango 2 a 74).^{1,2,3,8,11,14} Los aneurismas del seno de Valsalva afectan el seno derecho en 65 a 86 %, el no coronario en 10 a 30 % y el izquierdo en 2 a 5 %.^{1-4,6-8,10,11,14,15}

Cuando la dilatación aneurismática involucra el seno izquierdo o múltiples senos de Valsalva, el origen congénito es dudoso y se considera una dilatación aneurismática de la raíz aórtica, siendo diferente la presentación clínica y el tratamiento quirúrgico.^{3,6,10,14}

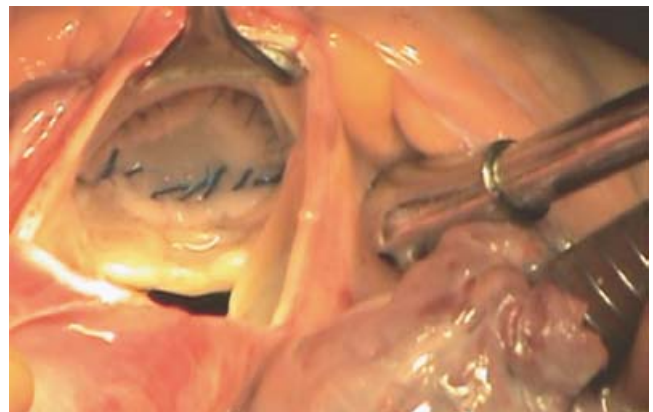


Figura 5. Cierre de defecto con parche de dacrón y comprobación de competencia valvular aórtica.

Los aneurismas del seno de Valsalva tienen origen congénito o adquirido, por infección, trauma o enfermedades degenerativas.²⁻⁵ Se asocian con otras cardiopatías, comunicación interventricular en 30 a 60 % y anomalías de la válvula aórtica, tales como insuficiencia aórtica (20 a 30 %), válvula bicúspide (10 %), estenosis aórtica (6.5 %), así como estenosis pulmonar (9.7 %), coartación (6.5 %), persistencia de conducto arterioso (3.2 %), insuficiencia tricuspídea (3.2 %) y defecto interatrial.^{1,7,9-11,13-15} La frecuencia de rotura del aneurisma del seno de Valsalva varía según su localización, 60 % en el seno derecho, 42 % en el no coronario y 10 % en el seno izquierdo. La rotura puede ser espontánea, después de trauma, ejercicio físico extremo o de endocarditis.³ La rotura de un aneurisma del seno de Valsalva ocurre principalmente al ventrículo derecho (60 %), aurícula derecha (29 %), atrio izquierdo (6 %), ventrículo izquierdo (4 %) o pericardio (1 %). La rotura extracardíaca es rara, comúnmente fatal, ocurre hacia el pericardio o al espacio pleural y es más frecuente cuando los aneurismas del seno de Valsalva son adquiridos.^{1,2,4,7,8,11,13,14}

Las consecuencias fisiopatológicas de la rotura del aneurisma del seno de Valsalva dependen del volumen de flujo a través de la comunicación, de la rapidez de instauración de la rotura y de la cámara cardíaca con la que se comunica. La perforación de alto flujo y de carácter agudo no permite una compensación hemodinámica, desarrollándose insuficiencia cardíaca súbita.^{2,6,14,15} La perforación pequeña, gradual y progresiva puede ser tolerada temporalmente, lo que ocurre en 25 % de los casos.¹¹ La rotura del aneurisma del seno de Valsalva produce dolor torácico, disnea, tos, fatiga, taquicardia o edema periférico, así como un soplo continuo. Los aneurismas del seno de Valsalva intactos pueden cursar asintomáticos, producir trombos o distorsión y compresión de las arterias coronarias, provocando isquemia.^{2,6,10}

La única clasificación formal para los aneurismas del seno de Valsalva es la propuesta por Sakakibara y Konno en 1962, consistente en cuatro tipos según el seno coronario afectado y la zona en la que protruyen o se rompen (cuadro I).^{1-3,15}

Los hallazgos electrocardiográficos en aneurisma del seno de Valsalva roto son hipertrofia ventricular, eje eléctrico hacia la derecha y fibrilación auricular. En aneurismas del seno de Val-

salva no rotos por lo general son normales, a menos que el aneurisma comprima el nodo o sus ramas atrioventriculares, generando bloqueo completo u otras alteraciones de la conducción auriculoventricular. La ecocardiografía transtorácica y transesofágica tiene una certeza diagnóstica de 75 y 90 %, respectivamente para los aneurismas del seno de Valsalva rotos y no rotos, permitiendo discriminar el tamaño, seno de origen, punto de terminación, severidad, mecanismo de la insuficiencia valvular, presencia de anomalías cardíacas o vasculares asociadas, así como la orientación de la conducta quirúrgica.^{1,6,8,10-12,14} La angiografía aunque considerada el estándar de oro, es necesaria solo en algunos casos. La resonancia magnética y tomografía computarizada ofrecen alta efectividad diagnóstica.^{1,6,8,11-13}

En 1955 se informó la primera corrección exitosa de un aneurisma del seno de Valsalva bajo hipotermia profunda sin derivación cardiopulmonar.³ En 1956 se utilizó por primera vez la derivación cardiopulmonar para reseca un aneurisma del seno de Valsalva y cierre primario del defecto, así como el uso de cardioplejía.³ La opción terapéutica para los aneurismas del seno de Valsalva por lo general es la quirúrgica, si bien han sido publicados algunos casos con reparación intravascular percutánea.^{1,3}

Para los pacientes con aneurisma del seno de Valsalva roto no tratados, el promedio de supervivencia después del diagnóstico es de 3.9 años, lo que sustenta la indicación de reparación quirúrgica. No se conoce la historia natural de los aneurismas no rotos, por ser más frecuentemente asintomáticos. Los aneurismas del seno de Valsalva no rotos que producen arritmias malignas, infección, obstrucción de arterias coronarias o de tractos de salida ventriculares, tienen indicación de cirugía.^{1,2,4,6,11} La velocidad de progresión del aneurisma es un factor a considerar en la decisión ya que puede ser rápida, como lo señalan Regueiro y colaboradores.⁴ Por lo tanto, la presencia de un aneurisma del seno de Valsalva no roto aun si es asintomático o detectado incidentalmente, es una indicación de intervención quirúrgica en la mayoría de los casos.

Un aneurisma del seno de Valsalva encontrado durante cirugía cardíaca por otra patología debe repararse, aun cuando sea pequeño.^{2,5,10,11} Además, la reparación de los aneurismas asintomáticos del seno de Valsalva tiene resultados excelentes. La téc-

Cuadro I. Clasificación para los aneurismas del seno de Valsalva propuesta por Sakakibara y Konno

Tipo I	Conecta el SV derecho y el tracto de salida del ventrículo derecho debajo de la válvula pulmonar
Tipo II	Conecta el SV derecho y el ventrículo derecho en la crista <i>supraventricularis</i>
Tipo IIIa	Conecta el SV derecho y la aurícula derecha
IIIv	Conecta la zona posterior del SV derecho y el ventrículo derecho
IIIa + v	Conecta el SV derecho y ambos, aurícula derecha y ventrículo derecho
Tipo IV	Conecta el SV no coronario y la aurícula derecha

SV = seno de Valsalva.

nica quirúrgica depende de la anatomía específica: si el aneurisma está roto es necesario reparar o reemplazar la válvula aórtica, o la reparar algún defecto cardíaco asociado.^{4,11}

Debido a la poca frecuencia de los aneurismas del seno de Valsalva, no existen estudios que demuestren cuál técnica quirúrgica es superior. Sin embargo, los mejores resultados se han obtenido con el cierre aneurismático, la remoción del saco aneurismático y la reparación de cualquier otro defecto asociado sin causar bloqueo o disfunción valvular aórtica.^{1,11} En general, la reparación quirúrgica del aneurisma del seno de Valsalva es dividida en reparaciones a través de la cámara de origen (aorta), a través de la cámara de penetración o a través de ambas. La técnica se clasifica también en cierre primario (con o sin refuerzo de teflón), reemplazo de la raíz aórtica (usualmente asociado a insuficiencia aórtica severa o el compromiso de más de un seno de Valsalva) o cierre con parche (único o doble), lo cual evita la deformación valvular aórtica, reduce el estrés sobre la línea de sutura, y optimiza la funcionalidad a largo plazo comparado con el cierre directo.¹

La mortalidad operatoria es generalmente baja (1 %)^{1,8} en pacientes sin infección. Un estudio oriental registró una mortalidad de 3.5 %, ^{7,11,13} sin embargo, los casos con aneurisma del seno de Valsalva infectados (endocarditis o sepsis) tienen cuatro a cinco veces más riesgo de muerte perioperatoria. La mortalidad perioperatoria en pacientes no infectados se atribuye a bajo gasto cardíaco, especialmente en pacientes con anomalías cardíacas que se corrigen de forma concomitante. Series recientes han estimado una sobrevida a cinco y 10 años después de la corrección de aneurisma del seno de Valsalva de 97 y 82 %, respectivamente.^{1,9} La mayoría de los pacientes muestra mejoría de los síntomas, así como disminución en el diámetro diastólico ventricular.⁸ El pronóstico parece ser mejor si se puede evitar el recambio valvular aórtico y el puente aortocoronario.^{4,15} Los eventos posteriores son los relacionados con la prótesis valvular (disfunción, fuga perivalvular, trombosis, endocarditis), la patología aórtica de base (síndrome de Marfán, disección aórtica) y la necesidad de implante valvular protésico en casos de reparación de la válvula aórtica nativa. La recurrencia de aneurisma del seno de Valsalva *per se* es rara.^{9,15}

Nuestros datos y los de otros centros hospitalarios muestran la importancia de un alto grado de sospecha de esta patología frente a pacientes que desarrollan bruscamente insuficiencia cardíaca y cambios abruptos en la auscultación, considerando la ecocardiografía transtorácica o transesofágica suficientes para diagnosticar aneurisma del seno de Valsalva. No existe duda en la indicación de reparación quirúrgica de los aneurismas del seno de Valsalva sintomáticos ya que representan un riesgo significativo de muerte para los pacientes. La mortalidad operatoria es generalmente baja y consideramos que la remoción del saco aneurismático, el cierre del defecto con parche, la preservación valvular aórtica nativa y la corrección de cualquier otra patología concomitante son la estrategia quirúrgica con mejores resultados y menor riesgo de recurrencia.

El seguimiento a largo plazo permite evaluar los eventos relacionados con la clase funcional, la regresión de diámetros y fun-

ción ventriculares, la necesidad de implante valvular protésico en casos de reparación de la válvula aórtica nativa, y la recurrencia.

Conclusiones

Nuestros casos reflejan la conducta expectante ante los aneurismas del seno de Valsalva no rotos o rotos con poca repercusión hemodinámica, sin embargo, el comportamiento hacia el crecimiento progresivo del aneurisma del seno de Valsalva y el riesgo potencial de rotura, insuficiencia cardíaca, endocarditis, embolia y muerte súbita, justifican la resolución quirúrgica, incluso en los casos asintomáticos, considerando, además, mejores resultados en aneurismas del seno de Valsalva no complicados.

Referencias

- Ott D. Aneurysm of the sinus of Valsalva. *Cardiac Surg Ann* 2006;9:165-176.
- Caballero J, Arana R, Calle G, Caballero FJ, Sancho M, Piñero C. Aneurisma congénito del seno de Valsalva roto a ventrículo derecho, comunicación interventricular e insuficiencia aórtica. *Rev Esp Cardiol* 1999;52:635-638.
- Steves W. Congenital heart surgery nomenclature and database project: aortic aneurysm, sinus of valsalva aneurysm, and aortic dissection. *Ann Thoracic Surg* 2000;69:S147-S163.
- Regueiro M, Penas M, López V, Castro A. Aneurisma del seno de Valsalva como causa de un infarto agudo de miocardio. *Rev Esp Cardiol* 2002;55:77-79.
- Vautrin E, Barone-Rochette G, Philippe J. Rupture of right sinus of Valsalva into right atrium: ultrasound, magnetic resonance, angiography and surgical imaging. *Arch Cardiovasc Dis* 2008;101:501-502.
- Missault L, Callens B, Taeymans Y. Echocardiography of sinus of Valsalva aneurysm with rupture into the right atrium. *Int J Cardiol* 1995;47:269-272.
- Chu SH, Hung CR, How SS, Chang H, SS Wang, Tsai CH, et al. Ruptured aneurysms of the sinus of Valsalva in Oriental patients. *J Thorac Cardiovasc Surg* 1990;99:288-298.
- Dong C, Yu Wu Q, Tang Y. Ruptured sinus of Valsalva aneurysm: a Beijing experience. *Ann Thorac Surg* 2002;74:1621-1624.
- Harkness J, Fitton T, Barreiro CJ, Alejo D, Gott VL, Baumgartner WA. A 32-year experience with surgical repair of sinus of Valsalva aneurysms. *J Cardiac Surg* 2005;20:198-204.
- Vázquez C, Erdmenger J, Roldán FJ, Romero A, Vargas J. Valoración ecocardiográfica bi y tridimensional de aneurisma no roto del seno de Valsalva. *Arch Cardiol Mex* 2005;75:148-153.
- Leos A, Benavides M, Nacoud A, Rendón F. Aneurisma del seno de Valsalva con rotura al ventrículo derecho, relacionado con comunicación interventricular perimembranosa. *Med Univ* 2007;9:77-81.
- Marciani G, Pulita M, Boccio E, Verdugo RA. Rotura de aneurisma del seno de Valsalva coronario derecho. A propósito de un caso. *Rev Fed Arg Cardiol* 2006;35:186-188.
- Sánchez M, García M, Quintana C, Kareh J. Heart failure in rupture of a sinus of valsalva aneurysm. *Am J Med Sci* 2006;331:100-102.
- Lobato E, Greene M, Malias M, Gravenstein N. Intraoperative usefulness of transesophageal echocardiography: detection of unsuspected rupture of an aneurysm of the sinus of Valsalva. *J Cardiothorac Vasc Anesth* 1997;11:619-621.
- Beck M, Blanco F, Márquez E, Papantoniou A, Speranzoni F, Lax J, et al. Aneurisma congénito del seno de Valsalva roto a ventrículo derecho asociado a comunicación interventricular. *Rev CONAREC* 2003;71:158-160.