

# Quilotórax secundario a herida por proyectil de arma de fuego

Raúl Carrillo-Esper,\* Jesús Ojino Sosa-García,\*\* Carlos Alberto Carrillo-Córdova\*\*\*

## Resumen

**Introducción:** El quilotórax es la presencia de quilo en el espacio pleural secundaria a lesión u obstrucción del conducto torácico. Su etiología puede ser traumática o no traumática. El aspecto lechoso del líquido pleural y su alto contenido de triglicéridos orientan el diagnóstico. El objetivo de este trabajo es presentar un caso de quilotórax secundario a herida por proyectil de arma de fuego y revisar los conceptos actuales y opciones terapéuticas.

**Caso clínico:** Paciente de 33 años que presentó quilotórax secundario a herida por proyectil de arma de fuego. Se manejó a base de ayuno, alimentación parenteral y drenaje pleural. Su evolución fue satisfactoria.

**Conclusiones:** El quilotórax es una entidad asociada a elevada morbilidad y mortalidad. Su diagnóstico temprano y oportuno, como en el paciente descrito, es fundamental para asegurar la evolución satisfactoria.

**Palabras clave:** Quilotórax, triglicéridos, conducto torácico.

## Summary

**Background:** Chylothorax is the occurrence of chyle in the pleural space due to damage or obstruction of the thoracic duct. Its etiology can be traumatic or nontraumatic. Traumatic lesion of the thoracic duct occurs after accidents or cardiothoracic surgery. Non-Hodgkin's lymphoma is the most frequent nontraumatic etiology. Milky aspect and high content of triglycerides in pleural fluid confirm the diagnosis. The objective of this paper is to present a case of chylothorax secondary to shotgun lesion as well as to review current concepts about chylothorax and its treatment.

**Clinical case:** We present the case of a 33-year-old male patient with chylothorax secondary to gunshot lesion. Management was based on fasting, parenteral nutrition and pleural drainage. Patient's evolution was satisfactory.

**Conclusions:** Chylothorax is an entity associated with high morbidity and mortality. Early diagnosis and appropriate treatment are essential.

**Key words:** Chylothorax, triglycerides, thoracic duct.

## Introducción

El quilotórax se produce por la acumulación de quilo en la cavidad pleural como consecuencia de una lesión o bloqueo del conducto torácico. El quilo es líquido linfático procedente del tracto gastrointestinal, especialmente del intestino delgado.

Los mecanismos descritos en la formación de quilotórax incluyen el escape de quilo desde el conducto torácico o sus colaterales, la extravasación a través de los linfáticos de la pleura y el flujo transdiafragmático de ascitis quilosa.<sup>1</sup>

El conducto torácico se inicia a la altura de la segunda vértebra lumbar, en la cisterna de Pecquet, tiene una longitud de 38 a 45 cm y diámetro de 5 mm, con variaciones anatómicas hasta en 50 % de los casos; asciende por la parte anterior y derecha de la columna vertebral; a la altura de la quinta vértebra dorsal cruza la columna por delante, se sitúa al lado izquierdo entre el esófago y la columna, desembocando en la unión de la vena yugular y subclavia en la base del cuello.

Las características anatómicas del conducto torácico determinan la localización del quilotórax. El quilotórax será derecho si la ruptura está por debajo de la quinta vértebra dorsal, e izquierdo si ocurre por encima de la quinta vértebra dorsal.<sup>2</sup>

Los quilotórax, de acuerdo con su etiología, se clasifican en congénitos, traumáticos y no traumáticos. Los quilotórax no traumáticos son generalmente de causa neoplásica, siendo el linfoma responsable de 75 % de los quilotórax asociados a malignidad (por obstrucción extrínseca del conducto torácico por grandes adenopatías). Otras causas incluyen amiloidosis, sarcoidosis, trombosis de la vena subclavia, obstrucción de la vena cava superior, linfangioleiomiomatosis e infecciones (como tuberculosis, filariasis, histoplasmosis, entre otras). Entre las causas traumáticas, las iatrogénicas son las más frecuentes, con 25 % de los casos, consecuentes a procedimientos quirúrgicos de pulmón,

\* Academia Mexicana de Cirugía. Academia Nacional de Medicina. Profesor titular de posgrado de Medicina del Enfermo en Estado Crítico. Jefe de la Unidad de Terapia Intensiva, Fundación Clínica Médica Sur, México, D. F.

\*\* Residente de primer año de Medicina del Enfermo en Estado Crítico, Fundación Clínica Médica Sur, México, D. F.

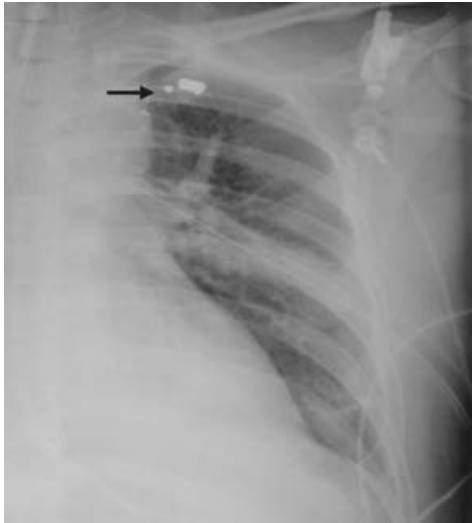\*\*\* Estudiante de Medicina. Universidad Panamericana, México, D. F.

### Solicitud de sobretiros:

Raúl Carrillo-Esper. Unidad de Terapia Intensiva, Fundación Clínica Médica Sur, Puente de Piedra 150, Col. Toriello Guerra, Del. Tlalpan, 14150 México, D. F. Tel.: (55) 5424 7200. E-mail: seconcapcma@mail.medinet.net.mx

Recibido para publicación: 19-05-2009

Aceptado para publicación: 29-07-2009



**Figura 1.** Radiografía de tórax con presencia de bala con esquirlas en la región anatómica de la desembocadura del conducto torácico (flecha).

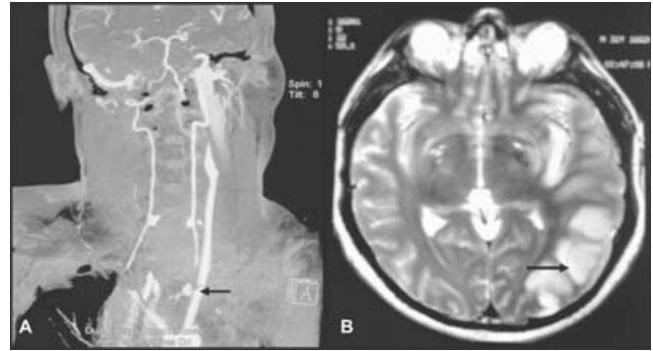
esófago, aorta, tumores del mediastino y disecciones radicales de cuello. Entre 0.2 y 3 % se debe a traumatismos penetrantes o cerrados de tórax después de un accidente.<sup>3,4</sup> En ocasiones puede ser idiopático. Puede complicarse con insuficiencia respiratoria, desnutrición por pérdida proteica e infecciones por pérdida de inmunoglobulinas y linfocitos.<sup>5,6</sup>

El objetivo de este trabajo es presentar un caso de quilotórax secundario a herida por proyectil de arma de fuego, y revisar los conceptos actuales relacionados a quilotórax, basados en la evidencia científica.

## Caso clínico

Hombre de 33 años de edad quien ingresó al Hospital Médica Sur con choque hipovolémico posterior a herida por proyectil de arma de fuego con orificio de entrada en horquilla supraesternal sin orificio de salida, con datos clínicos y radiográficos de hemoneumotórax izquierdo, requiriendo colocación de sonda endopleural con gasto hemático de tres litros, así como datos de coagulopatía dilucional, por lo cual se transfundieron concentrados eritrocitarios, plasma fresco congelado, aféresis plaquetaria, vitamina K y antifibrinolíticos.

En la placa simple de tórax se observó la bala y múltiples esquirlas en la región infraclavicular izquierda (figura 1). Se realizó angiografía axial computarizada en la cual se evidenció lesión de la arteria carótida izquierda con fuga de contraste, hematoma perilesional y mediastinal autolimitado, por lo cual se procedió a manejo conservador con protección de la vía aérea y sedación (figura 2A). En las primeras 24 horas de evolución se realizó ventana neurológica, presentando paresia de miembro




**Figura 2.** A) En la angiografía axial computarizada se observa lesión de la arteria carótida interna izquierda (flecha). B) En la resonancia magnética se observa infarto y edema cerebral (flecha).

torácico derecho, demostrándose por resonancia magnética de cráneo la presencia de isquemia cerebral izquierda y edema cerebral (figura 2B), por lo que se inició manejo antiedema cerebral y monitoreo multimodal con medición de la presión intracraneana, índice biespectral y ultrasonido Doppler transcraneal.

Al cuarto día de estancia en la unidad de terapia intensiva presentó incremento del gasto por sonda endopleural hasta un litro en 24 horas, modificándose las características macroscópicas, de serohemático a quiloso (líquido de color amarillo turbio) (figura 3). Con el diagnóstico clínico de quilotórax se realizó determinación de niveles de triglicéridos en líquido pleural, reportándose de 997 mg/dl, con lo que se confirmó el diagnóstico.

El manejo fue conservador mediante suspensión de la alimentación enteral e inicio de nutrición parenteral. El gasto a través del tubo endopleural disminuyó progresivamente y se con-



**Figura 3.** Líquido pleural lechoso característico del quilotórax.

troló la fuga de quilo. Las características del líquido pleural se modificaron cambiando a seroso y la cuantificación de triglicéridos disminuyó a 80 mg/dl.

## Discusión

El quilotórax es una entidad infrecuente en la unidad de terapia intensiva. El quilotórax de origen traumático puede ser una complicación precoz o tardía después de siete a 10 días de acontecido el trauma, tal como sucedió en el caso clínico reportado, debido a que el quilo se acumula primero en el mediastino posterior antes de llegar al espacio pleural.<sup>7,8</sup> La ruptura del conducto torácico en el traumatismo cerrado de tórax se produce fundamentalmente por hiperextensión brusca de la columna vertebral, en 20 % de los casos se asocia a fracturas vertebrales. Los síntomas más frecuentes son dolor torácico y disnea.

El diagnóstico, como en el paciente descrito, debe sospecharse al identificarse líquido pleural lechoso en la toracocentesis o en el drenaje pleural, en la mayoría de los casos mezclado con sangre. El análisis del líquido pleural se caracteriza por linfocitos y un contenido de triglicéridos superior a 110 mg/dl. Niveles menores de 50 mg/dl excluyen el diagnóstico, entre 50 a 110 mg/dl orientan a realizar un análisis de lipoproteínas en líquido pleural; en estos casos la detección de quilomicrones confirma el quilotórax.<sup>9</sup>

Las complicaciones, poco frecuentes con un tratamiento adecuado, son la desnutrición, las alteraciones metabólicas e inmunológicas debido a la depleción de linfocitos T, la pérdida de proteínas y de vitaminas liposolubles, así como paquipleuritis residual. No se suelen producir infecciones en el líquido pleural dado el poder bacteriostático del quilo.<sup>10,11</sup>

El tratamiento de la enfermedad de base es esencial en los quilotórax no traumáticos, produciendo en la mayoría de los casos su desaparición. En los quilotórax traumáticos, el tratamiento inicial de elección es conservador, dado que hasta en 50 % de los casos el conducto torácico se cierra espontáneamente en las dos primeras semanas. El tratamiento conservador está dirigido a mejorar la sintomatología respiratoria mediante la colocación de un drenaje torácico (que permita la reexpansión pulmonar), la reposición de volumen y la compensación nutricional. Se debe intentar minimizar la producción de quilo con reposo intestinal mediante nutrición parenteral, o bien con modificación de la dieta aportando triglicéridos de cadena media, que tienen la propiedad de absorberse directamente desde la luz intestinal al sistema venoso portal. También ha resultado eficaz el tratamiento con somatostanina, octreótida y, recientemente, ácido aminocaproico. El mecanismo por el que la octreótida, un análogo de la somatostanina, disminuye la producción de quilo incluye la reducción de la absorción intestinal de las grasas, principalmente de los triglicéridos, y el aumento de su excreción fecal.<sup>12-17</sup>

Cuando la pérdida de quilo diaria sea mayor de 1500 mililitros durante más de cinco días a través del tubo de drenaje torá-

cico, o bien el flujo no disminuya tras 15 días de tratamiento conservador o aparezcan complicaciones nutricionales, está indicado el tratamiento quirúrgico. Entre las medidas quirúrgicas destaca la ligadura del conducto torácico mediante toracoscopia o toracotomía. Otras opciones incluyen la pleurectomía, la pleurodesis química, ventana pleuroperitoneal y la embolización percutánea del conducto torácico.<sup>18,19</sup>

## Conclusiones

En este informe se describe a un paciente que desarrolló quilotórax secundario a herida por proyectil de arma de fuego en el cuello. El quilotórax requiere para su diagnóstico de un elevado índice de sospecha clínica y se corrobora mediante la presencia de líquido pleural quiloso con elevada concentración de triglicéridos. Su tratamiento temprano y oportuno es fundamental para evitar las complicaciones asociadas, como fue el caso de este enfermo que respondió de manera satisfactoria al manejo conservador a base de nutrición parenteral y drenaje pleural.

## Referencias

1. Doerr CH, Miller DL, Ryu JH. Chylothorax. *Semin Resp Crit Care Med* 2001;22:617-626.
2. Valentine VG, Raffin TA. The management of chylothorax. *Chest* 1992;102:586-591.
3. Ikonomidis JS, Boulanger BR, Brennen FD. Chylothorax after blunt chest trauma: a report of 2 cases. *Can J Surg* 1997;40:135-138.
4. López F, Iribarren JL, Martínez C, Fernández R, Lacruz A, Quesada A. Quilotórax secundario a traumatismo torácico cerrado. *Arch Bronconeumol* 1997;33:168-171.
5. Doerr CH, Allen MS, Nichols FC, Ryu JH. Etiology of chylothorax in 203 patients. *Mayo Clin Proc* 2005;80:867-870.
6. Chan S, Lau W, Wrong W. Chylothorax in children after congenital heart surgery. *Ann Thorax Surg* 2006;82:1650-1657.
7. Silen ML, Weber TR. Management of thoracic duct injury associated with fracture dislocation of the spine following blunt trauma. *J Trauma* 1995;39:1185-1187.
8. Milano S, Maroldi R, Vezzoli G, Bozzola G, Battaglia G, Mombelloni G. Chylothorax after blunt chest trauma: an unusual case with a long latent period. *Thorax Cardiovasc Surg* 1994;42:187-190.
9. Staats BA, Ellefson RD, Budahn LL, Dines DE, Prakash UB, Offord K. The lipoprotein profile of chylous and nonchylous pleural effusions. *Mayo Clin Proc* 1980;55:700-704.
10. Merrigan BA, Winter DC, O'Sullivan GC. Chylothorax. *Br J Surg* 1997;84:1520.
11. Chinnock BF. Chylothorax: case report and review of the literature. *J Emerg Med* 2003;24:259-262.
12. McCormick J, Henderson SO. Blunt trauma-induced bilateral chylothorax. *Am J Emerg Med* 1999;17:302-304.
13. Jensen GL, Mascioli EA, Meyer LP, Lopes SM, Bell SJ, Babayan VK et al. Dietary modification of chyle composition in chylothorax. *Gastroenterology* 1989;97:761-765.
14. Buettiker V, Hug MI, Burger R, Baenziger O. Somatostatin: a new therapeutic option for the treatment of chylothorax. *Intensive Care Med* 2001;27:1083-1086.

15. Markham KM, Glover JL, Welsh RJ, Lucas RJ, Bendick PJ. Octreotide in the treatment of thoracic duct injuries. *Am Surg* 2000;66:1165-1167.
16. Al-Zubairy SA, Al-Jazairi AS. Octreotide as a therapeutic option for management of chylothorax. *Ann Pharmacother* 2003;37:679-682.
17. Ziedalski TM, Raffin TA, Sze DY, Mitchell JD, Robbins RC, Theodore J, et al. Chylothorax after heart/lung transplantation. *J Heart Lung Transpl* 2004;23:627-631.
18. Chamberlain M, Ratnatunga C. Late presentation of tension chylothorax following blunt chest trauma. *Eur J Cardiothorac Surg* 2000;18:357-359.
19. Buchan KG, Hosseinpour AR, Ritchie AJ. Thoracoscopic thoracic duct ligation for traumatic chylothorax. *Ann Thorac Surg* 2001;72:1366-1367.